

Zastosowanie generatora plazmowego w zabiegach okuoplastycznych – doświadczenia własne

Využití plazmového generátoru při zákrocích oční plastiky – vlastní zkušenosti

**Jaromir Wasyluk, Ilona Kaczmarek, Mariusz Strąk,
Małgorzata Myślińska, Marta Dubisz**

Klinika Okulistyczna,
Wojskowy Instytut Medycyny Lotniczej w Warszawie
p.o. Kierownika Kliniki: dr n. med. Jaromir Wasyluk



NAJWAŻNIEJSZE

Generator plazmowy jest obiecującym, nowym i mało inwazyjnym narzędziem chirurgicznym przydatnym w małych zabiegach okuoplastycznych.

NEJDŮLEŽITĚJŠÍ

Plazmový generátor je slibným, novým a málo invazivním chirurgickým nástrojem, které se uplatní při drobných zákrocích oční plastiky.

STRESZCZENIE

W niniejszej pracy przedstawiamy przypadki kliniczne pacjentów ze zmianami skórnymi okolicy oczu operowanych w naszej klinice za pomocą nowatorskiego generatora plazmy (Jett Plasma Lift Medical®, Compex spol. s r.o., Czechy). Jest to urządzenie zasilane prądem stałym, wytwarzające dzięki różnicy napięć przepływ energii elektrycznej w postaci zjonizowanego powietrza (plazma) między końcówką sondy a tkanką i powodujące jej odparowanie. Pacjenci byli poddani zabiegowi w znieczuleniu miejscowym, a następnie przeprowadzono planowe kontrole z dokumentacją fotograficzną. Zabieg okuoplastyczny wykonany za pomocą generatora plazmy dobrze się sprawdził w usuwaniu drobnych zmian zlokalizowanych na skórze powiek, takich jak brodawczaki, włókniaki czy kępki żółte.

Słowa kluczowe: chirurgia okuoplastyczna, blefaroplastyka, zabiegi z użyciem plazmy, generator plazmy

SHRNUTÍ

V této práci představujeme klinické případy pacientů s kožními nálezy v okolí očí, které jsme operovali v naší klinice pomocí moderního plazmového generátoru (Jett Plasma Lift Medical, Compex spol. s r.o., ČR). Jedná se zařízení napájené stejnosměrným proudem, které vlivem rozdílu napětí vytváří průtok elektrické energie v podobě ionizovaného vzduchu (plazmy) mezi koncovkou sondy a tkání, což způsobuje její odlučování. Pacienti podstoupili zákrok v lokální anestezii. Následně byly provedeny plánované kontroly včetně fotografické dokumentace. Plazmový generátor se dobře osvědčil v oční plastice při odstraňování drobných náleží vyskytujících se na pokožce víček, jako např. bradavice, fibromy nebo žluté granulomy.

Klíčová slova: oční plastická chirurgie, blefaroplastika, zákroky s využitím plazmy, plazmový generátor

INTRODUCTION

The plasma generator used in this paper (Jett Plasma Lift Medical, Compex spol. s. r. o., Czech Republic) is a low-energy, DC-powered electrosurgical instrument generating the plasma arc (1-3). It is used widely in plastic surgery and for aesthetic medicine interventions. Its popularity has been increasing recently even among the ophthalmologists performing minor eye plastic surgery interventions (1). The procedures performed with this tool are characterized by low invasiveness and fast local convalescence. The procedure presented in this publication has to be differentiated from the equipment utilizing the voltaic arc or plasma blade technology, which has been available for some time now and which evokes the cut effects while coagulating the surrounding tissues. (1,2) Use of the plasma generator is particularly useful in sensitive areas, such as eyelid edges and eyelid skin, where scars after traditional surgery could affect patient vision or comfort. Skin of the eyelids is exceptionally thin and sensitive tissue, in the elderly it is very flabby, and therefore all surgical procedures in this area must be extremely delicate.

Principle of use of the plasma generator consists in creating a short electric arc, at the distance of 2mm, assisting in contactless removal of the tissue, without the clinically important effect of thermo-coagulation, which is always harmful. This phenomenon is described in the literature as the DC fulguration. In case of the presented device, designers of the unit have managed to reduce action of the plasma arc to the surface area of 0.1 mm², thus significantly increasing precision of the intervention. The voltage difference of the order of 5000 V is obtained between the probe tip and the tissue, which results in change of the environment (air in this case) from the isolator to the current leading the ionized plasma.

Indicators for use of the plasma generator are the following skin findings: warts, sebaceous warts, flat warts, angiokeratomas, telangiectasia, soft fibromas, keratoacanthoma, lentigo, molluscum contagiosum, common warts, filiform warts, strawberry signs, reticular veins, actinic keratoses, senile warts, sebaceous parakeratosis, melasma. This device is best used for removing small area findings up to 3 mm thick, as well as minor numerous changes on larger areas (e.g. atheromas). When performing a series of line impacts on the skin, the degree of damage to the eyelid placement (ectropion, flaccidity) can also be corrected to a minor extent.

Investigation of a special probe, that could find its firm place in stimulating the Meibomian gland when treating its dysfunction, is nowadays in progress.

The most serious contraindications to surgery are as follows: implanted pacemaker, cochlear implant and other electronic implants, metal implants inserted near the site of surgery, epilepsy or pregnancy.

The eye plastic surgery is performed in local anaesthesia. The site after removal of a cutaneous finding is clean, and epithelization of the wound with transient scab formation occurs easily (the scab falls off within 7-10 days after the procedure). Note that the plasma generator does not make any cut, i.e. no structures can be cut off or through with it.

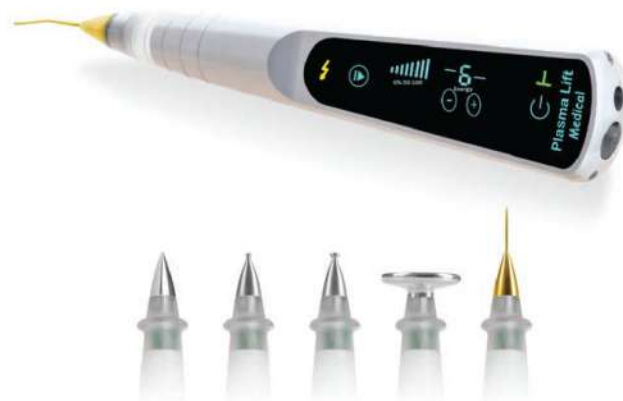Our clinic has performed a number of interventions to treat various eye diseases, such as: yellow granulomas, warts, fibromas, melanocytes, etc., using the Jett Plasma generator. Below you will find examples of patients before treatment, immediately after the surgery and 30 days after the procedure.

MATERIAL AND METHODS

At the WIML Eye Clinic, between March and April this year, 15 eye plastic surgery interventions were performed to treat various eye diseases, where the Jett Plasma generator was used (Fig. 1). These procedures were performed mainly for aesthetic reasons, but also for medical reasons (gradual slight changes of fibromas or warts, changes resulting in irritation of the eye surface).

RYCINA 1

Plasma generator (Jett Plasma Lift Medical)



ÚVOD

Plazmový generátor využitý v této práci (Jett Plasma Lift Medical, Compex spol. s. r. o., ČR) je nízkoenergetickým elektrochirurgickým nástrojem napájeným stejnosměrným proudem, který vytváří plazmový elektrický oblouk (1-3). Je široce využíván v plastické chirurgii a při zákrocích v estetické medicíně. V poslední době jeho popularita roste také mezi očními lékaři, kteří provádějí drobné chirurgické zákroky z oční plastiky (1). Zákroky prováděné pomocí tohoto nástroje se vyznačují nízkou invazivitou a rychlou lokální rekonvalescencí. Proceduru prezentovanou v této publikaci je nutno odlišit od zařízení využívajícího technologii elektrického oblouku (voltaic arc) nebo plazmového nože (plasma blade), který se dnes již delší dobu nabízí a jenž vyvolává efekty řezu za současné koagulace okolních tkání. (1,2)

Použití plazmového generátoru je obzvláště vhodné v citlivých místech, jakými jsou okraje víček a pokožka víček, kde by jizvy po tradičním chirurgickém zákroku mohly ovlivnit vidění nebo komfort pacienta. Pokožka víček je výjimečně tenkou a citlivou tkání, u starších osob je velmi ochablá, proto veškeré chirurgické úkony v tomto okolí musí být mimořádně jemné.

Technika práce plazmového generátoru spočívá ve vytváření krátkého elektrického oblouku na vzdálenosti 2mm, s jehož pomocí se bezdotykově odstraňuje tkáň, bez klinicky důležitého efektu termokoagulace, který je vždy škodlivý. Tento jev je v literatuře popisován jako fulgurace stejnosměrným proudem. V případě představovaného zařízení se konstruktérům aparátu podařilo omezit působení plazmového oblouku na povrch 0,1 mm², čímž se výrazně zvýšila přesnost zákroku. Mezi koncovkou sondy a tkání se získává rozdíl napětí v řádu 5000 V, což vede ke změně okolního prostředí (v tomto případě vzduchu) z izolátoru na proud vedoucí ionizovanou plazmu.

Ukazateli pro použití plazmového generátoru jsou následující kožní nálezy: bradavice, mazotokové bradavice, ploché bradavice, angiokeratomy, teleangiektázie, měkké fibromy, keratoacanthoma, lentigo, molluscum contagiosum, běžné bradavice, nitkovité bradavice, jahodová znaménka, pavoučí žilky, aktinické keratózy, stařecké bradavice, mazotoková parakeratóza, melasma. Tento přístroj se nejlépe uplatní při odstraňování malých plošných nálezů o tloušťce do 3 mm, také drobných četných změn na větších plochách (např. ateromů). Při provádění série liniových impakcí na kůži lze také v drobné míře korigovat

pokročilost poškození umístění víček (ektropium, ochablost). Rovněž probíhá výzkum speciální sondy, která by mohla najít uplatnění ve stimulaci Meibomovy žlázy při léčbě její dysfunkce.

Nejzávažnější kontraindikace u zákroků jsou následující: implantovaný kardiostimulátor, kochleární implantát a další elektronické implantáty, kovové implantáty zavedené poblíž místa zákroku, epilepsie nebo těhotenství.

Zárok oční plastiky se provádí v lokální anestezii. Místo po odstraněném nálezu je čisté a snadno dochází k epitelizaci rány s přechodnou tvorbou strupu (odpadá 7–10 dní po zákroku). Připomeňme, že plazmový generátor neprovádí řez, proto není možné s ním vyřezávat nebo přerézávat žádné struktury.

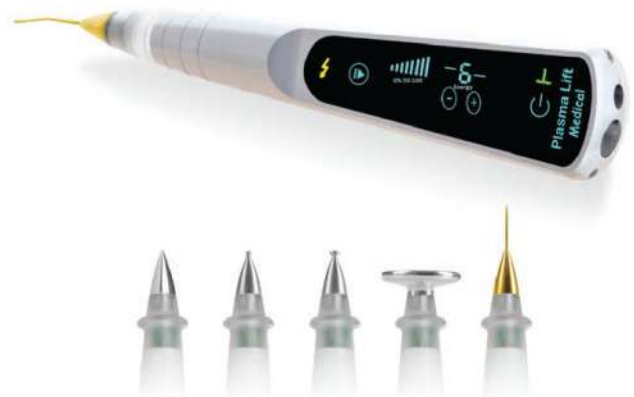Na naší klinice byla uskutečněna řada zákroků u různých očních chorob, například: žluté granulomy, bradavice, fibromy, melanocyty atd., při nichž byl využit plazmový generátor Jett Plasma. Níže představujeme příkladové případy nemocných před léčbou, bezprostředně po zákroku a 30 dní po provedené proceduře.

MATERIÁL A METODY

Na oční klinice WIML bylo v době od března do dubna tohoto roku provedeno 15 zákroků oční plastiky u různých onemocnění v okolí očí, při nichž byl využit plazmový generátor Jett Plasma (obr. 1). Tyto zákroky byly prováděny především z estetických důvodů, ale také lékařských (postupné mírně změny fibromů nebo bradavic, změny mající za následek dráždění povrchu oka).

RYCINA 1

Plazmový generátor (Jett Plasma Lift Medical)



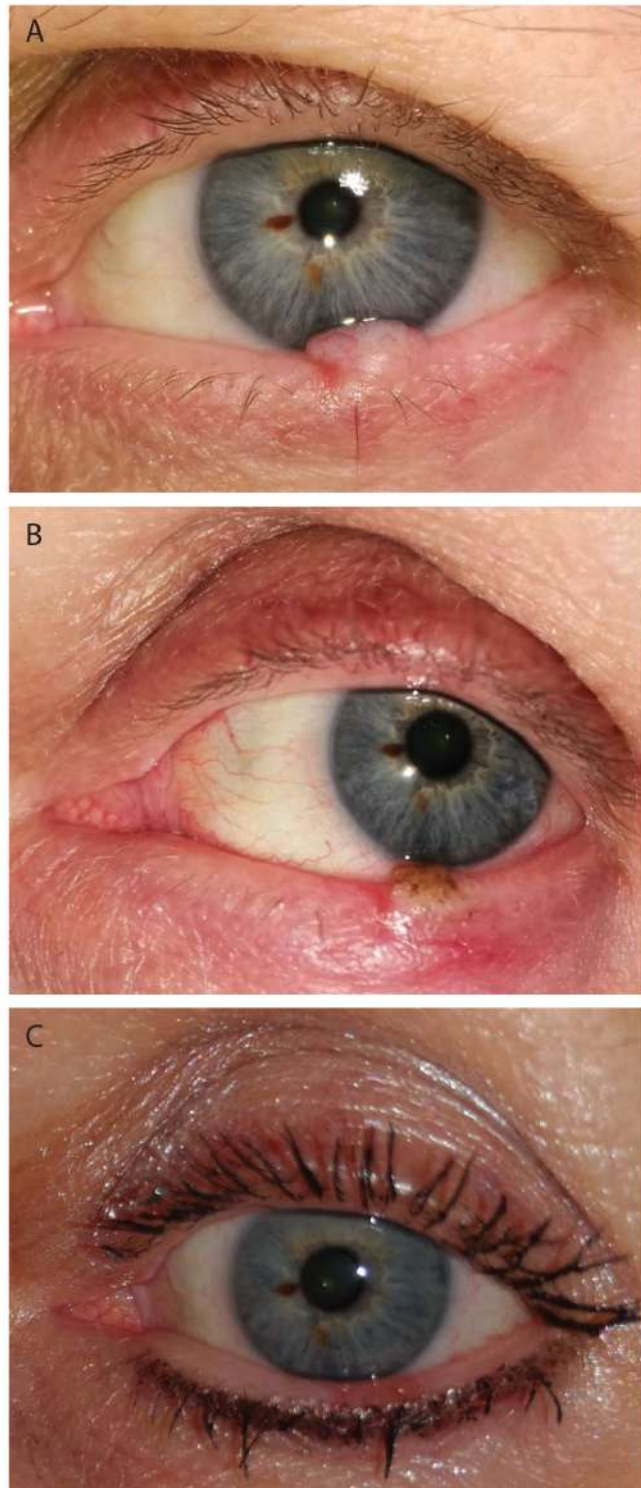
11 patients (6 women and 5 men) underwent the procedure. In 4 patients, both eyes were treated simultaneously. The average age of the patients included into the research was 66.3 years. The reasons for the interventions were as follows: a small tumour at the edge of the eyelid (4 patients), warts at the edge of the eyelid (4 patients), yellow granulomas on the eyelid (2 patients), flabby skin of the upper eyelids (1 patient). For each patient, one therapeutic treatment with the plasma generator was performed. The energy intensity was adjusted individually according to the nature and location of the finding, the intensity ranged from performance level 6 to 8 (unnamed units). A probe, attached to the kit and intended for minor skin findings, was used in all patients. All interventions were performed under local anaesthesia, where lidocaine was applied. After the surgery, the wound was treated with ointment containing ofloxacinum (Floxal, Bausch Health, USA), 4 times daily for 7 days. Inspection of the place of intervention was performed: 7, 14, 30 days after the procedure. The resulting effect of the procedure was evaluated by the slit lamp and photographic documentation.

RESULTS (PHOTOGRAPHS)

After one series of procedures performed with the Jett Plasma generator, we have obtained satisfactory results in 9 out of 11 patients. When treating the severely flabby skin of the upper eyelids, effect of one procedure by the plasma generator was insufficient, which prompted us to perform a standard surgical procedure consisting in removal of the excess skin in this patient. It has been found in one patient undergoing the surgery due to yellow granulomas on the eyelids of both eyes that one procedure was insufficient to remove the finding, and the patient has decided to repeat it. During the procedure, some patients experienced light burning and heat. Tissue redness and swelling due to local anaesthesia and plasma treatment usually disappeared after 2-3 days, which depended on the state of the individual regeneration processes. The scab fell off approximately 10 days after the procedure. Below you will find examples (photographs) of the patients before treatment, immediately after the surgery and 30 days after the procedure (Fig. 2-6).

RYCINA 2

Female patient 67 years old. Warts on the edge of the lower eyelid.
A. before the treatment, B. immediately after the treatment,
C. one month after the treatment



Zákroky podstoupilo 11 pacientů (6 žen a 5 mužů). U 4 pacientů byl proveden současně zákrok na obou očích. Průměrný věk pacientů zařazených do výzkumu činil 66,3 let. Jako důvody k zákrokům byly uváděny: drobný nádor na okraji víčka (4 pacienti), bradavice na okraji víčka (4 pacienti), žluté granulomy na víčku (2 pacienti), ochablá kůže horních víček (1 pacient). U každého pacienta byl proveden 1 terapeutický zákrok s plazmovým generátorem. Intenzita energie byla přizpůsobena individuálně dle povahy a umístění nálezu, její rozsah se pohyboval v rozmezí 6. - 8. výkonnostní úrovně (nepojmenované jednotky). U všech pacientů byla využita sonda připojená k soupravě, která je určena k drobným kožním nálezům.

Všechny zákroky byly provedeny v lokální anestezii, při níž byl aplikován lidokain. Po zákroku byla rána ošetřována mastí s ofloxacinum (Floxacil, Bausch Health, USA) 4x denně po dobu 7 dní. Kontrola stavu místa zákroku se konala: 7, 14, 30 dní po zákroku. Výsledný efekt zákroku byl zhodnocen vyšetřením šterbinovou lampou a pomocí fotografické dokumentace.

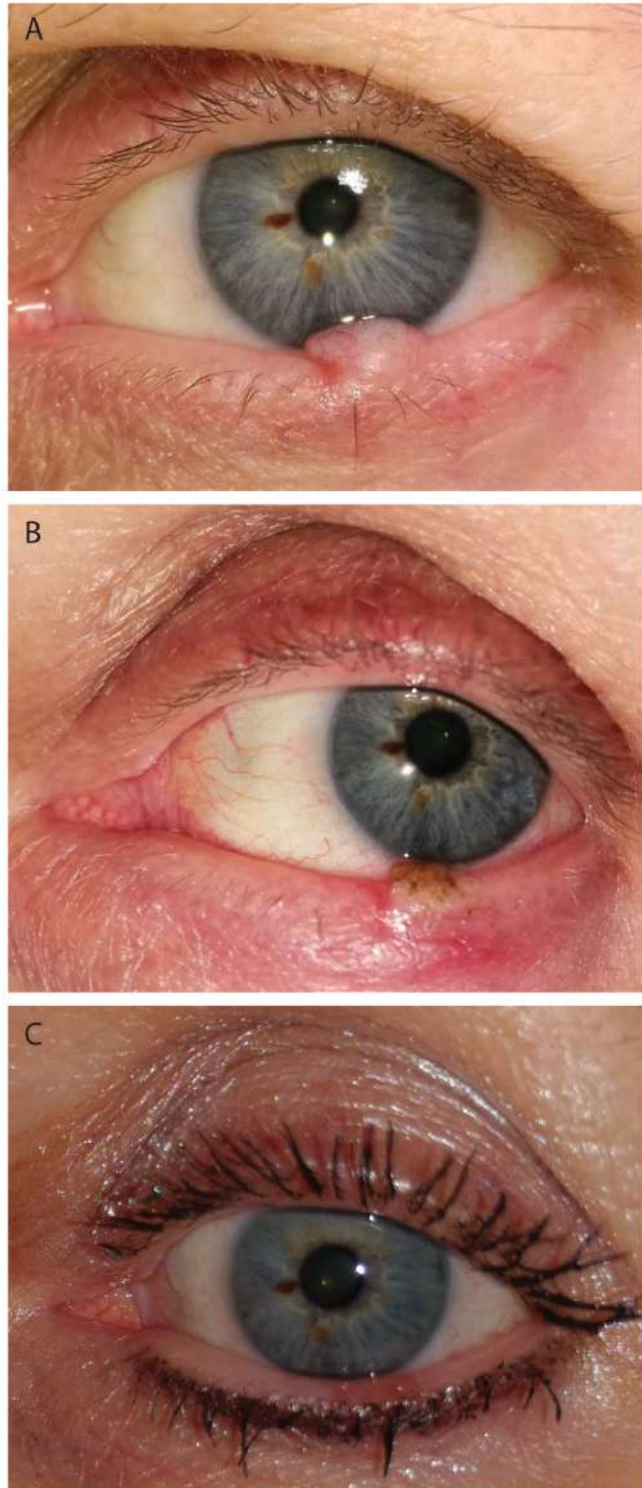
VÝSLEDKY (SNÍMKY)

Po provedení jedné série zákroků plazmovým generátorem Jett Plasma jsme získali uspokojivé výsledky u 9 z 11 pacientů. Při úpravě výrazně ochablé pokožky horních víček byl dosažený efekt jednoho zákroku plazmovým generátorem nedostačující, což nás přimělo k tomu, abychom u tohoto pacienta provedli standardní chirurgický postup spočívající v odstranění přebytečné kůže. Jeden pacient, který se podrobil zákroku z důvodu žlutých granulomů na víčkách obou očí, se zjistilo, že jeden zákrok byl pro odstranění nálezu nedostačující, proto se rozhodl pro jeho zopakování. Během průběhu zákroku část pacientů pociťovala lehké pálení a teplo. Zčervenání a otok tkáně následkem lokální anestezie a působení plazmy obvykle ustoupily po 2–3 dnech, což záviselo na kondici individuálních regeneračních procesů. K odpadnutí strupu docházelo po cca 10 dnech po zákroku. Níže představujeme příkladové snímky pacientů před léčbou, bezprostředně po zákroku a 30 dní po provedené proceduře (obr. 2-6).

RYCINA 2

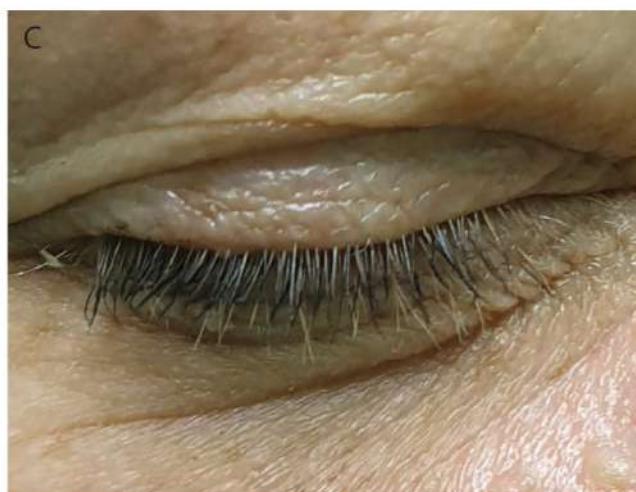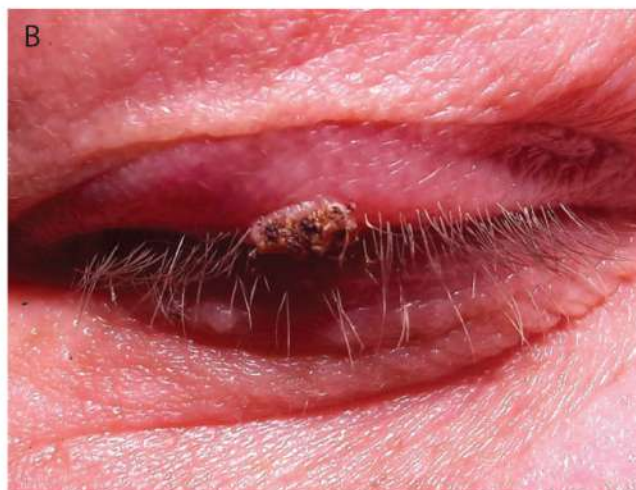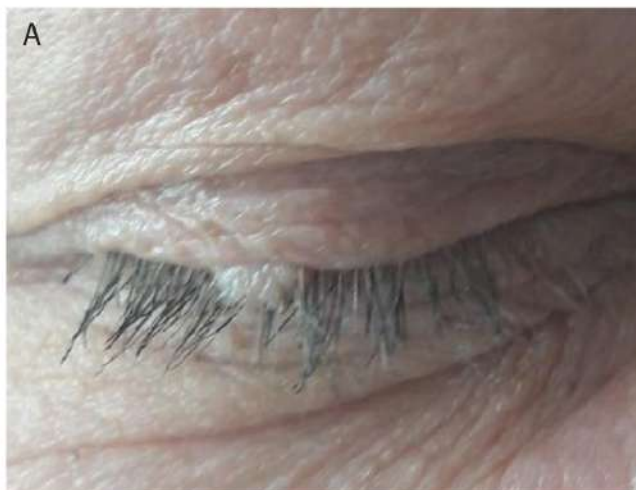Pacientka 67 let. Bradavice na okraji spodního víčka.

A. před zákrokem B. bezprostředně po zákroku C. měsíc po zákroku



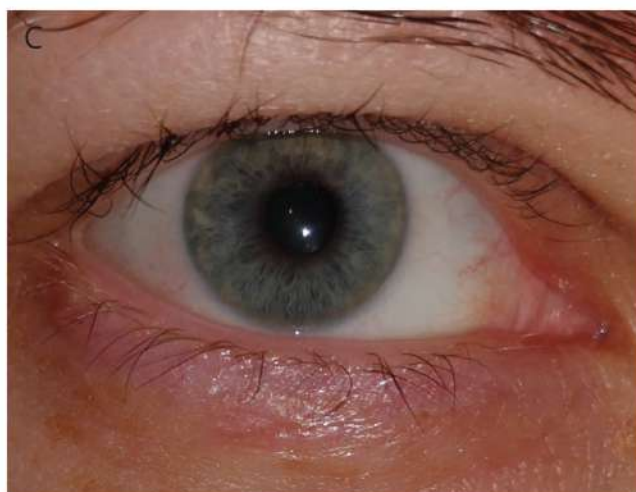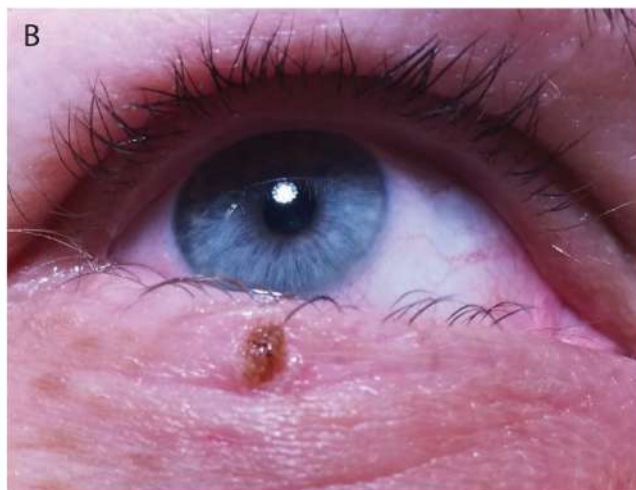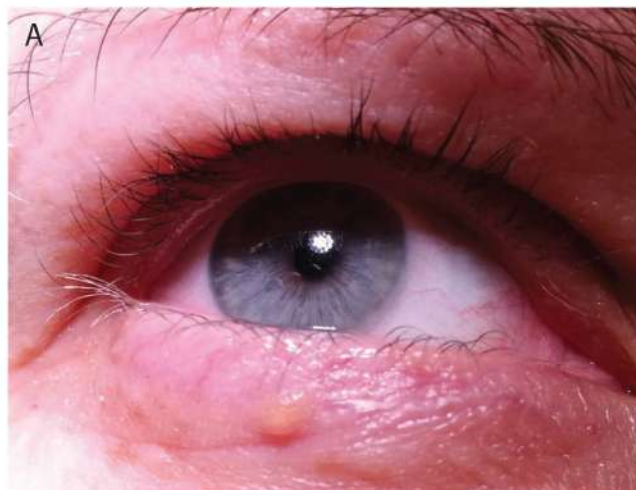RYCINA 3

Female patient 51 years old. Warts on the edge of the upper eyelid.
A. before the treatment, B. immediately after the treatment,
C. one month after the treatment



RYCINA 4

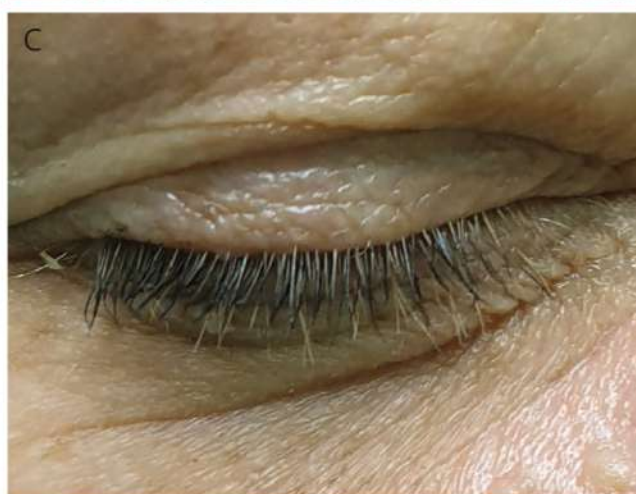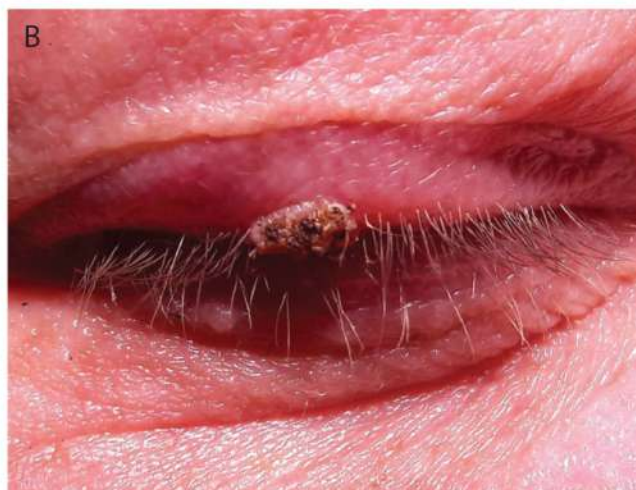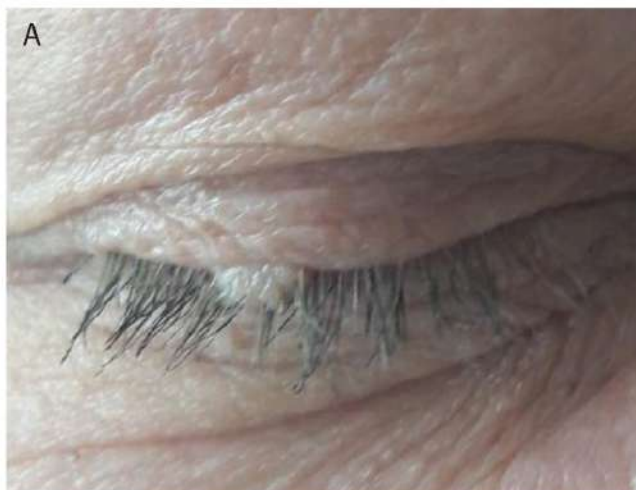Female patient 47 years old. Yellow granulomas on the lower eyelid.
A. before the treatment, B. immediately after the treatment,
C. one month after the treatment



RYCINA 3

Pacientka 51 let. Bradavice na okraji horního víčka.

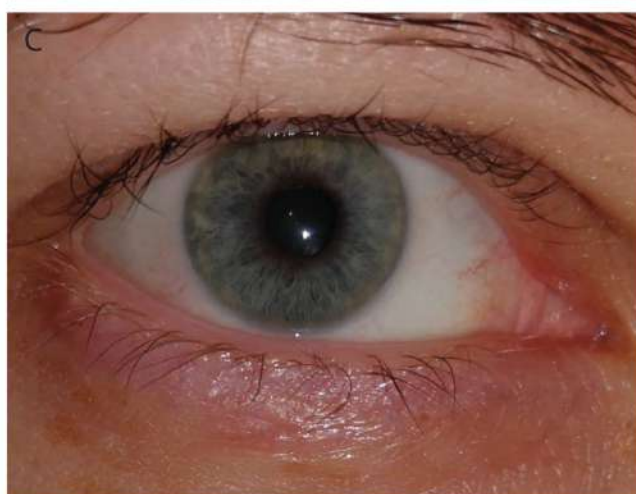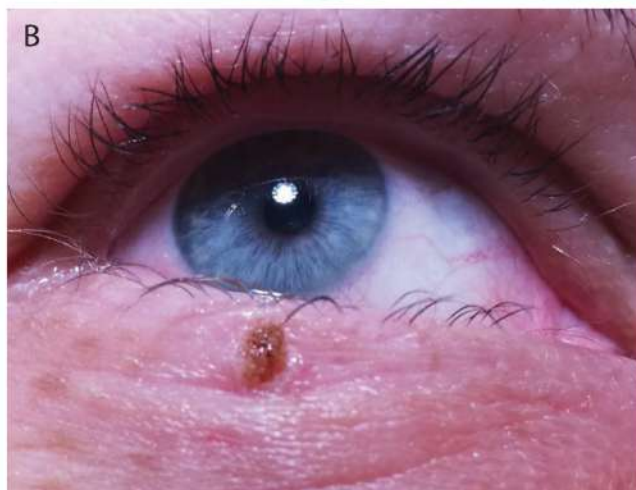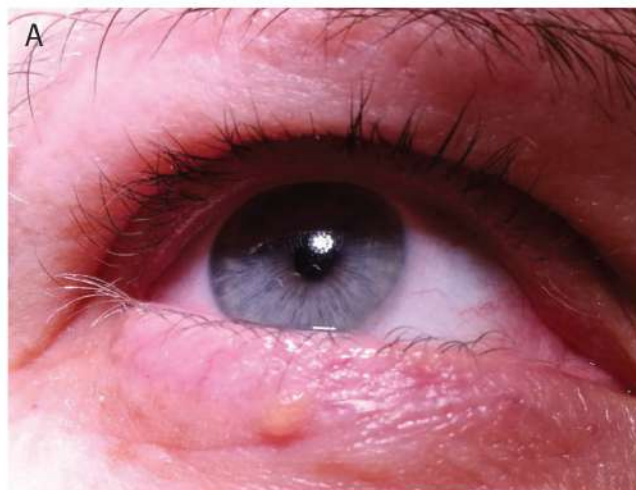A. před zákrokem B. bezprostředně po zákroku C. měsíc po zákroku



RYCINA 4

Pacientka 47 let. Žluté granulomy na spodním víčku.

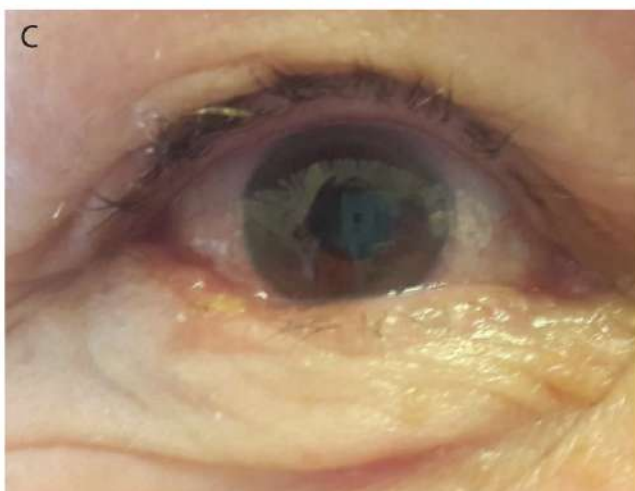
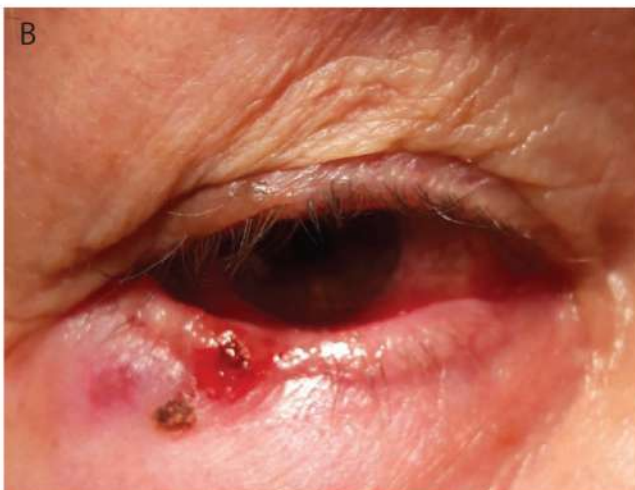
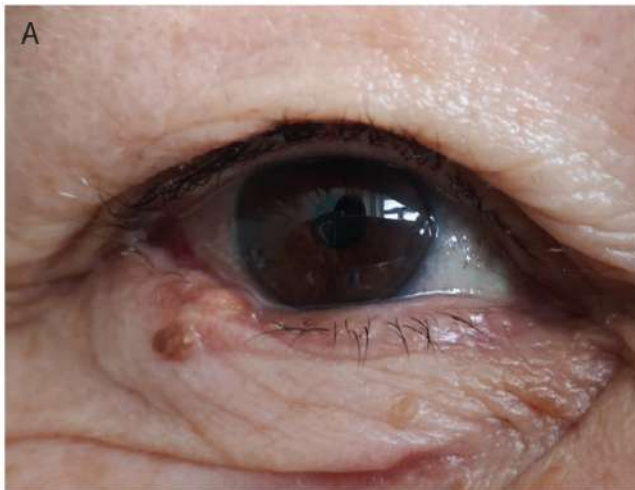A. před zákrokem B. bezprostředně po zákroku C. měsíc po zákroku



RYCINA 5

Female patient 71 years old. Warts on the lid and on the edge of the lower lid.

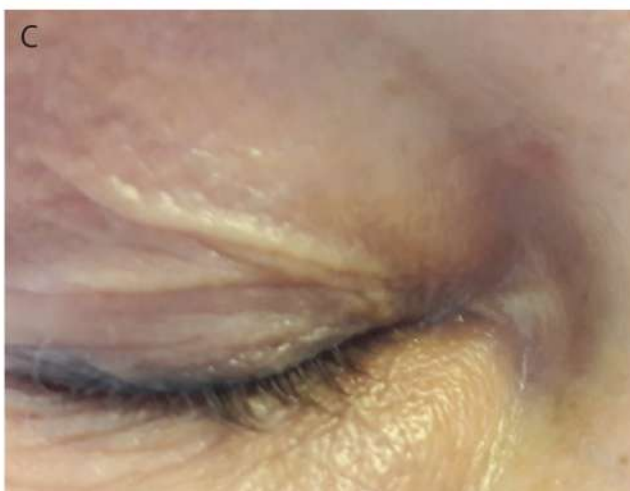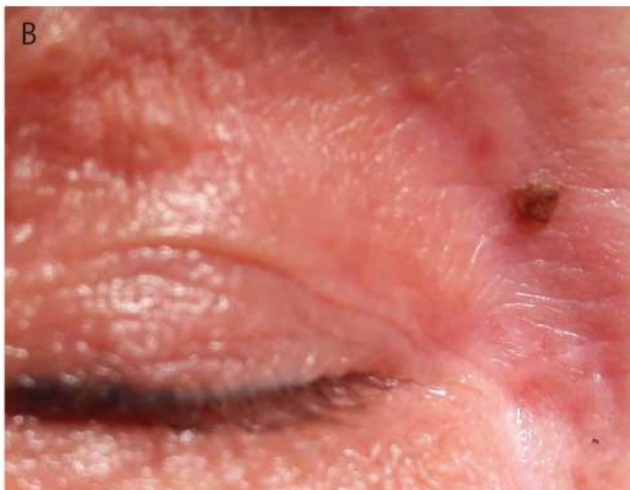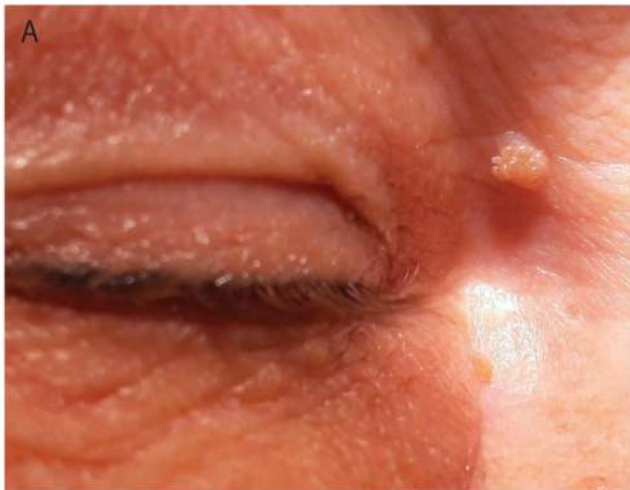A. before the treatment, B. immediately after the treatment, C. one month after the treatment



RYCINA 6

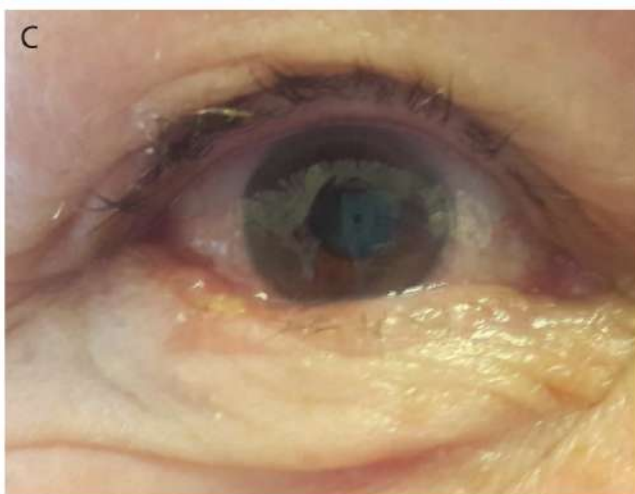
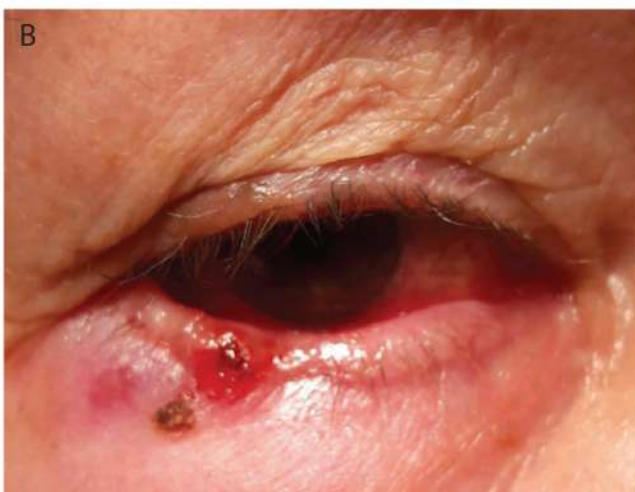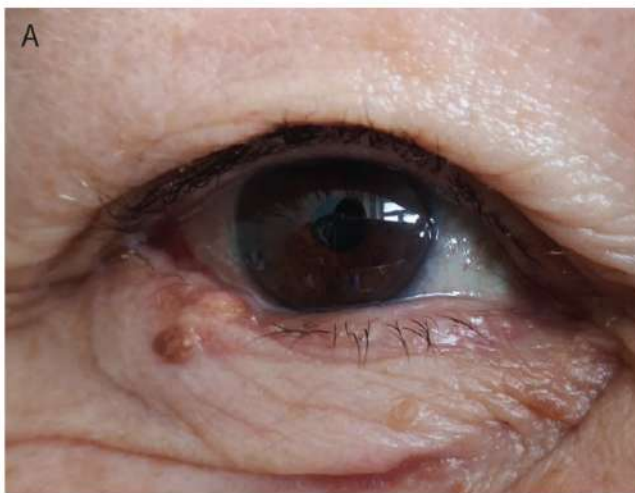Female patient 70 years old. Warts on the skin at the root of the nose.

A. before the treatment, B. immediately after the treatment, C. one month after the treatment



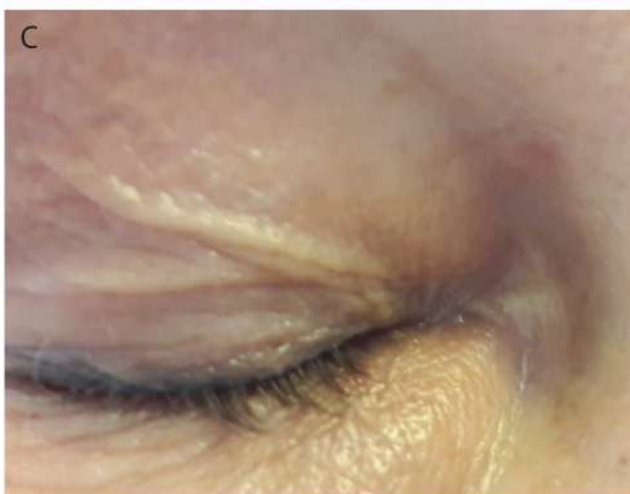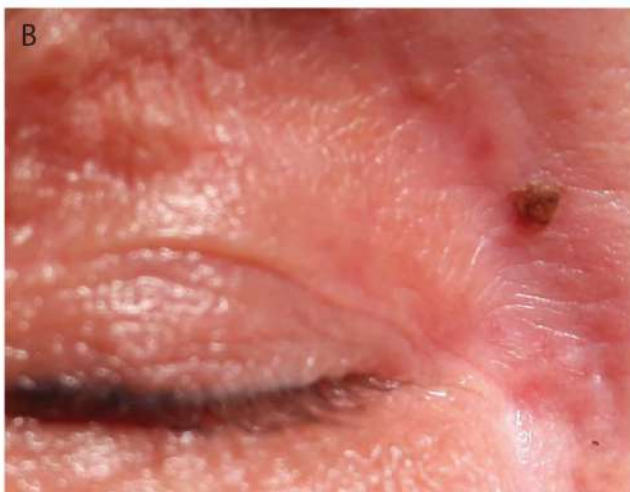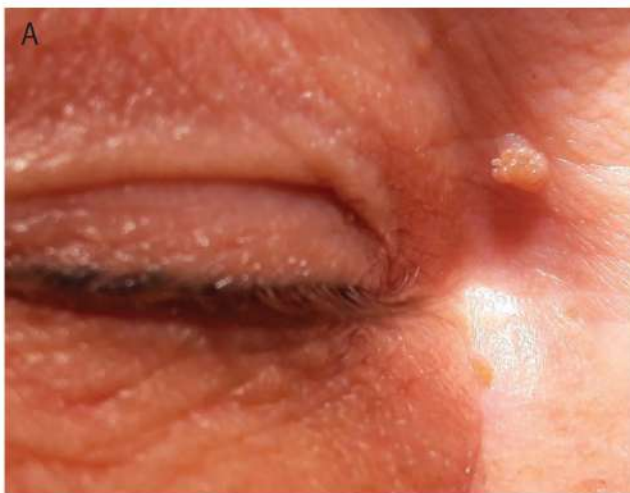RYCINA 5

Pacientka 71 let. Bradavice na víčku a okraji spodního víčka.
A. před zákrokem B. bezprostředně po zákroku C. měsíc po zákroku



RYCINA 6

Pacientka 70 let. Bradavice na kůži u kořene nosu.
A. před zákrokem B. bezprostředně po zákroku C. měsíc po zákroku



SUMMARY

After performing the described procedures using the Jett Plasma generator, we can state that these procedures are characterized by a short period of performance, are safe, painless, and do not restrict the patient in daily activities. The places after separation of the affected tissue heal quickly without scars. These procedures can be repeated many times, the obtained result is often noticeable after a few days. In the presented material we have obtained the most satisfactory results in treatment of flat skin findings located at the edges of the eyelids (e.g. fibromas, warts). With respect

to the fact that the plasma generator has not been used very long in ophthalmology, there is no major publication relating to this topic in the available scientific literature. Randomized clinical researches (trials) focused on effects of the device compared to the surgical methods used in the eye plastic surgery are also unavailable. To be able to describe all the recommendations and applications, where the Jett Plasma generator will obtain the best results, further interventions will have to be performed and patients during follow-up visits observed. Use of plasma can undoubtedly become an alternative to the scalpel in the selected eye plastic surgery procedures.

ADRES DO KORESPONDENCJI

dr n. med. Jaromir Wasyluk

Klinika Okulistyczna,
Wojskowy Instytut Medycyny Lotniczej w Warszawie
01-755 Warszawa, ul. Krasieńskiego 54/56
e-mail: jwasyluk@wiml.waw.pl

ORCID:

Jaromir Wasyluk – ID – orcid.org/0000-0002-0080-6050

Piśmiennictwo

1. Justan I, Tichý F, Slavíček P. A new type of plasma knife and its effect on biological issues – a pilot study. *Acta Chir Plast* 2010; 52(2-4): 31-34.
2. Fridman G, Friedman G, Gutsol A, et al. Applied plasma medicine. *Plasma Process Polym* 2008; 5: 503-533.
3. Heinlin J, Isbary G, Stolz W, et al. Plasma applications in medicine with a special focus on dermatology. *J Eur Acad Dermatol Venereol* 2011; 25(1): 1-11.
4. De Goursac C. Medical blepharoplasty using Jett Plasma Lift Medical. *PRIME Int J Aesth Anti-Ageing Med* 2018; 8(4): 26-31.
5. Giroux PA, Hersant B, SidAhmed-Mezi M, et al. The Outcomes Assessment of the Plasma Blade Technology in Upper Blepharoplasties: A Prospective Study on a Series of 25 Patients. *Aesthetic Plast Surg* 2019. DOI: 10.1007/s00266-019-01360-2. [Epub ahead of print].
6. Scarano A, Lorusso F, Brucoli M, et al. Upper Eyelid Blepharoplasty With Voltaic Arc Dermabrasion. *J Craniofac Surg*. 2018; 29(8): 2263-2266.

SHRNUÍ

Po provedení popsaných zákroků s využitím plazmového generátoru Jett Plasma konstatujeme, že tyto procedury se vyznačují krátkou dobou výkonu, jsou bezpečné, bezbolestné a neomezují pacienta v každodenních činnostech. Místa po odloučení dotčené tkáně se rychle zacelují a nezůstávají jizvy. Tyto zákroky se mohou mnohokrát zopakovat, dosažený výsledek je často patrný už po několika dnech. V představeném materiálu jsme nejspokojivější výsledky získali při léčbě plochých kožních nálezů nacházejících se na okrajích víček (mj. fibromů, bradavic). Vzhledem k tomu, že

plazmový generátor se nepoužívá v očním lékařství příliš dlouho, neexistuje doposud v dostupné odborné literatuře zásadní publikace na toto téma. Chybí rovněž randomizované klinické výzkumy zaměřené na účinky přístroje ve srovnání s chirurgickými metodami používanými v oční plastice. Abychom popsali všechna doporučení, v nichž plazmový generátor Jett Plasma umožní dosáhnout nejlepší výsledky, je nutné provést další zákroky a pozorovat pacienty během kontrolních návštěv. Nepochybně může využití plazmy představovat alternativu pro skalpel u vybraných zákroků oční plastiky.

ADRES DO KORESPONDENCJI

dr n. med. Jaromir Wasyluk

Klinika Okulistyczna,
Wojskowy Instytut Medycyny Lotniczej w Warszawie
01-755 Warszawa, ul. Krasińskiego 54/56
e-mail: jwasyluk@wiml.waw.pl

ORCID:

Jaromir Wasyluk – ID – orcid.org/0000-0002-0080-6050

Písmiennictwo

1. Justan I, Tichý F, Slavíček P. A new type of plasma knife and its effect on biological issues – a pilot study. *Acta Chir Plast* 2010; 52(2-4): 31-34.
2. Fridman G, Friedman G, Gutsol A, et al. Applied plasma medicine. *Plasma Process Polym* 2008; 5: 503-533.
3. Heinlin J, Isbary G, Stolz W, et al. Plasma applications in medicine with a special focus on dermatology. *J Eur Acad Dermatol Venereol* 2011; 25(1): 1-11.
4. De Goursac C. Medical blepharoplasty using Jett Plasma Lift Medical. *PRIME Int J Aesth Anti-Ageing Med* 2018; 8(4): 26-31.
5. Giroux PA, Hersant B, SidAhmed-Mezi M, et al. The Outcomes Assessment of the Plasma Blade Technology in Upper Blepharoplasties: A Prospective Study on a Series of 25 Patients. *Aesthetic Plast Surg* 2019. DOI: 10.1007/s00266-019-01360-2. [Epub ahead of print].
6. Scarano A, Lorusso F, Brucoli M, et al. Upper Eyelid Blepharoplasty With Voltaic Arc Dermabrasion. *J Craniofac Surg*. 2018; 29(8): 2263-2266.